

Krank nach Zeckenstich: Die chronisch-persistierende Borreliose

„Die chronische Borreliose – das Krankheitsbild und einige seiner Chronifizierungsfaktoren“ lautete der Titel des wissenschaftlichen Vortrags von Dr. Petra Hopf-Seidel bei der Jahrestagung der Deutschen Gesellschaft für Umwelt-Zahnmedizin in Frankenthal, den die Referentin *KZV aktuell* zur Verfügung stellte. Eine Zusammenfassung lesen Sie in dieser und der nächsten Ausgabe von *KZV aktuell*, bearbeitet von Dorothea Tilger. Im ersten Teil geht es um die zahlreichen Symptome, die auf eine Borreliose-Erkrankung hinweisen. Der zweite Teil wird sich mit Diagnostik und Therapie befassen und die zahnmedizinischen Aspekte verdeutlichen.

Die Zahl der Borreliose-Neuinfizierten in Deutschland steigt. Nach Krankenkassenangaben waren es im Jahr 2009 rund 800.000 mit Erythema migrans (EM; Wanderröte) und damit elf Prozent mehr im Vergleich zum Vorjahr. Allerdings: Nur jede zweite Neuinfektion geht mit einem EM einher.

Eine Infektion mit Borrelien erfolgt meist nach einer mindestens achtstündigen Saugzeit der Zecke – es gibt aber auch Infektionen nach wesentlich kürzerer Zeckenkontaktzeit. Die Zeckenmännchen sind schwarz und übertragen keine Borrelien. Eine Übertragung auch durch andere Insekten – etwa Bremsen – ist kasuistisch belegt.

Die Symptome in der Frühphase einer Borrelieninfektion:

Dem Zeckenkontakt folgen ein bis zwei Wochen später grippeähnliche Symptome mit oder ohne Erythema migrans, mit oder ohne Fieber, mit oder ohne Gliederschmerzen, mit großer Erschöpfung, d. h. Änderung des Allgemeinbefindens, oder auch keinerlei klinische Symptome (sogenanntes „stummes Stadium“).

Neurologische Symptome des Frühstadiums:

- Kopfschmerzen (diffus, halbseitig, stirnbetont)
- Nacken-/Schulterschmerzen (Meningismus)
- Sensibilitätsstörungen an der Einstichstelle der Zecke mit Dysästhesien (Brennen, Ziehen, Kribbeln) mit und ohne Erythema-migrans-Entwicklung

Hirnnervenstörungen:

Alle Hirnnervenstörungen sind meist nur mild ausgeprägt, mit Ausnahme folgender Hirnnerven:

- HN 3 (Augensymptome)
- HN 5 (Gesichtsschmerz)
- HN 7 (Facialisparese!)
- HN 8 (Gleichgewicht und Ohrensymptome)

Sind Hirnnerven bei einer Borreliose beteiligt, wird dies bei geringer Irritation nur durch eine gründliche neurologische Untersuchung aufgedeckt.

Psychische Symptome des Frühstadiums:

Die psychischen Frühsymptome sind meist noch mild ausgeprägt. Oft treten sie als depressive Verstimmung und Schlafstörungen nur kurz nach der Infektion auf, im Zusammenhang mit den grippeähnlichen Beschwerden.

Kognitive Störungen:

Diese fehlen in der Regel zu diesem Zeitpunkt meist noch völlig.


Klinische Symptome des chronischen Stadiums:

- bleierne Müdigkeit
- Erschöpfung
- Infektanfälligkeit
- Schlafstörungen
- springende Gelenkschmerzen
- kognitive und psychische Störungen

Chronische Symptome des ZNS:

- häufige Kopfschmerzen, diffus, halbseitig oder kappenförmig mit wechselnder Lokalisation
- Schulter-Nacken-Schmerzen mit starkem Druckgefühl im Nacken
- Schwindelgefühle
- Benommenheit und „Nebel“ beim Denken und in der Wahrnehmung der Umwelt





Nur Zeckenweibchen übertragen Borrelien.



Ein Zeckengelege.

Kognitive Störungen:

- Sprachstörungen mit häufigen „Versprechern“ und der Wahl falscher Worte
- Wortfindungsstörung (v. a. für Personennamen)
- Legasthenie-ähnliche Schreibstörung und häufiges Falschschreiben (v. a. am PC häufige Buchstabenverwechslungen)
- Beeinträchtigungen von Kurzzeitgedächtnis, Konzentration, Orientierung („Pseudodemenz“)
- Unfähigkeit, zu lesen und zu lernen, aufgrund einer Störung der Auffassung und des Merkens
- fehlende Ausdauer für geistiges Arbeiten

Das Bannwarth-Syndrom:

Synonym: Lymphozytäre Meningo-Polyradikulitis- oder Garin-Bujadoux-Bannwarth-Syndrom. Durch eine borrelienbedingte Entzündung der Nervenwurzeln im Intrathekalraum kommt es v. a. nachts zu starken Schmerzen im Früh- oder Spätstadium. Der Liquor ist akut meist entzündlich verändert.

- Meningeale Symptome (kraniale Form; Kopfschmerzen, Nackensteife ohne Hirnnervenausfälle)
- Craniokaudale Form (Extremitätenschmerzen und Hirnnervenausfälle)
- Die häufigste und am meisten verkannte Form ist die reine Extremitätenform mit nachts betonten heftigen ziehenden, reißenden Wirbelsäulenschmerzen und mit einer Brachialgie/Ischialgie wie bei einem zervikalen oder lumbalen Bandscheibenvorfall.

Unterscheidbar vom Bandscheibenvorfall durch:

- Schmerzzunahme im Liegen, v. a. nachts
- Nichtansprechen auf die üblichen Antirheumatika
- Verschlechterung nach Kortisongaben (oral oder i. m.)
- CT und/oder NMR ohne erklärende Auffälligkeiten

Neurologische Symptome der chronischen Borreliose:

Sensible Missempfindungen einzelner Körperteile oder des gesamten Körpers wie

- Dysästhesien (Kribbelparästhesien, Brennschmerzen, Taubheitsgefühle und „Ameisenlaufen“ unter/auf der Haut, meist ohne erkennbare Hautveränderung)
- „Elektrisieren“ und „Fließgefühle“ in der Haut und auf der Kopfhaut in wechselnder Lokalisation und Intensität
- Juckreiz am Körper, lokalisiert oder generalisiert ohne sichtbare Hautveränderung

Psychische Symptome der chronischen Borreliose:

Psychische Veränderungen:

- Stimmungsschwankungen (meist Depressivität)
- Angst, Panik, Zwänge
- Aggressivität und Gereiztheit
- Hyperaktivität (Verwechslungsgefahr mit ADHS bei Kindern)
- sozialer Rückzug
- Schlafstörungen (mit Alpträumen)

Typische Symptome der Haut bei der Borreliose:

Frühsymptom:

Erythema migrans (EM), aber es können auch Rezidive auftreten z. B. während einer Antibiose oder eines Borrelioseschubes an der ursprünglichen Einstichstelle oder auch an anderen Körperstellen. Ein EM kann auch multilokulär auftreten.

Spätsymptom:

Acrodermatitis chronica atrophicans (ACA). Die ACA verläuft in drei Stadien:

- Stadium maculosum mit schuppenden Exanthemata
- Stadium infiltrativum mit Schwellungen der Akren
- Stadium atrophicans mit sogenannter Zigarettenpapierhaut, oft bei einem Krankheitsschub.

Symptome von Kopf und Gesicht:

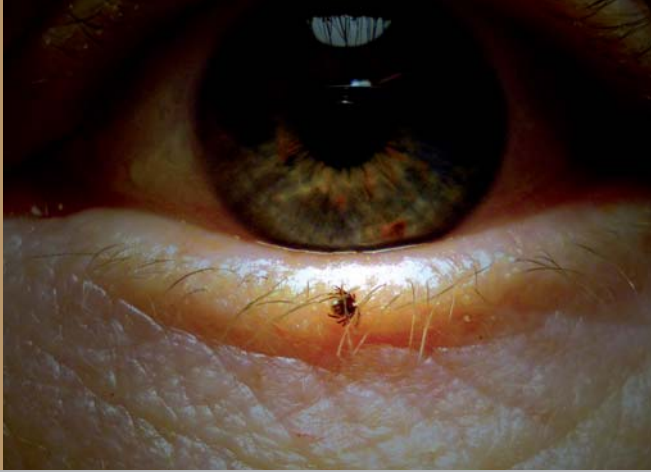- „Haarspitzenkatarrh“, Haarausfall
- sensible Reiz- und Missempfindungen an der Kopfhaut oder im Gesicht
- Kiefergelenks-/Zahnschmerzen
- Kopfschmerzen (häufig)
- Tinnitus, Hörverlust
- Schwindel (häufig)
- Gleichgewichtsstörungen (häufig)

Augensymptome:

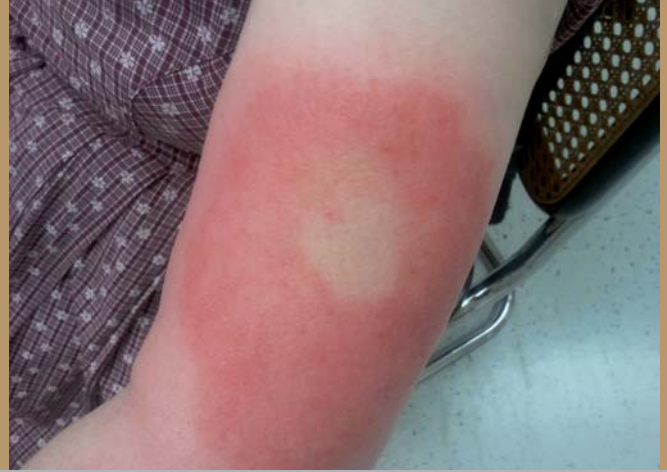- rezidivierende Entzündungen an allen Abschnitten des Auges wie Bindehaut, Hornhaut und Netzhaut sowie des Sehnervs
Cave: Verwechslungsgefahr mit MS!
- Augenmuskelerntzündungen, teilweise mit Lähmungen (Doppelbilder!) und Schmerzen beim Bewegen der Augen
- Mouches volantes

Symptome in und an der Brust:

- hartnäckiger Hustenreiz ohne Auswurf
- Rippenansatzschmerzen („Wundschmerz“)



Eine Nympe am Augenlid.



Ein Erythema migrans am Oberarm. Fotos: Heidi Polack

- Druck auf der Brust, besonders hinter dem Brustbein
- Atemnot mit Kurzatmigkeit bei geringer körperlicher Belastung wie Treppensteigen

Herzsymptome:

- Herzrhythmusstörungen (Tachykardien, Extrasystolen, Arrhythmien)
- Herzklopfen (Palpitationen)
- AV-Block, Rechtsschenkelblock (meist vorübergehend)
- neu auftretender erhöhter Blutdruck, oft nur diastolisch
- Myokarditis ohne oder mit (kleinem) Perikarderguss

Symptome des Bauchraumes:

- neu auftretende (mäßige) Leberwerterhöhungen
- Alkoholunverträglichkeit
- Blähungen, Darmkrämpfe
- Magendruck
- Nahrungsmittelunverträglichkeit
- Allergien
- Stuhlnormmäßigkeiten („Colon irritabile“)

Symptome an den Extremitäten:

- multilokuläre, springende, meist nachts betonte belastungsunabhängige Schmerzen in den großen Gelenken (Hüften, Sprunggelenke, Knie, Ellenbogen, Schultern, Handgelenke)
- rezidivierende Finger-, Zehen- und Vorfußschwellungen
Aber: Rheumafaktor, Blutbild, CCP, CRP sind im Normbereich trotz der rheumaähnlichen Beschwerden
- nachts betonte Fersen- und Schienbeinschmerzen
- schmerzhafte oder auch schmerzlose Ergussbildung
 - in den Knien (häufig)
 - in der Hüfte
 - in den Ellenbogen (selten)
 - in den kleinen Gelenken
 - „Gelenkeknacken“ (altersunabhängig)

Symptome an den Sehnen:

Entzündungen, Schwellungen und Schmerzen

- an den Achillessehnen
- den Unterarmsehnen („Tennisarm“)
- den Fußsohlenfaszien (morgentliche „Einlaufschmerzen“)
- Engpass-Syndrome wie z. B. das Carpaltunnelsyndrom (CTS)
- Sehnenpontanrupturen, v. a. der Achillessehnen und der Patellarsehnen
- schnellender Finger („Digitus saltans“)

Symptome der Muskulatur:

- diffuse spontane Schmerzen in der Muskulatur („Muskelkater“) mit oder ohne Muskelenzym erhöhungen (CK, LDH)
- plötzlich einschießende, heftige Muskelschmerzen wie „Messerstiche“, z. B. in den Oberschenkeln mit dadurch bedingter Fallneigung
- (tage)lang anhaltende muskuläre Erschöpfung und Schmerzen nach nur geringer körperlicher Belastung (Hinweis auf sekundäre metabolische Mitochondropathie)

Urogenitale Symptome:

- Libidoverminderung bis zum Libidoverlust
- Blasen-/Harnröhrenbrennen ohne Bakteriennachweis
- Blasenentleerungsstörungen (Urge-Symptomatik, Inkontinenz)
- sehr häufiges Wasserlassen tagsüber von oft nur sehr kleinen Urinmengen (Pollakisurie) und auch nachts (Nykturie)
Cave: bei Kleinkindern Einnässen

Die Autorin

Dr. Petra Hopf-Seidel ist Fachärztin für Neurologie, Psychiatrie und Allgemeinmedizin in Ansbach.

Nach dem Studium der Humanmedizin von 1973 bis 1979 in Würzburg und an der FU Berlin erfolgte nach Abschluss der Promotion 1980 zunächst eine chirurgische Assistenzzeit. Eine dreieinhalbjährige Familienpause schloss sich an, die aufgrund einer Auslandstätigkeit ihres Ehemannes in Malaysia verbracht wurde. Nach der Rückkehr erfolgte während der Tätigkeit als Assistenzärztin am BKH Ansbach die Weiterbildung zur Fachärztin für Allgemeinmedizin und anschließend auch für Neurologie und Psychiatrie.

Die Klinik Tätigkeit wurde fortgesetzt bis 1993; und danach war Frau Hopf-Seidel in Ansbach in einer kassenärztlichen Einzelpraxis bis 2004 niedergelassen. Seitdem führt sie eine Privatpraxis für Neurologie und Psychiatrie und beschäftigt sich schwerpunktmäßig mit Patienten, die chronisch an Borreliose erkrankt sind.

Frau Hopf-Seidel ist Mitglied der Deutschen Borreliose-Gesellschaft (DBG) sowie des Deutschen Berufsverbandes der Umweltmediziner (dbu).

Krank nach Zeckenstich: Die chronisch-persistierende Borreliose



Im ersten Teil unserer Wissenschaftsserie (*KZV aktuell*, Ausgabe Mai 2011) beschäftigte sich die Autorin Dr. Petra Hopf-Seidel mit den umfangreichen Symptomen, die auf eine Borrelieninfektion hindeuten. Im zweiten und letzten Teil, bearbeitet von Dorothea Tilger, geht es um Diagnostik und Therapie. Wir verweisen an dieser Stelle auch auf die Leitlinien der Deutschen Borreliose-Gesellschaft e.V., die Sie unter der Internetadresse www.borreliose-gesellschaft.de finden.

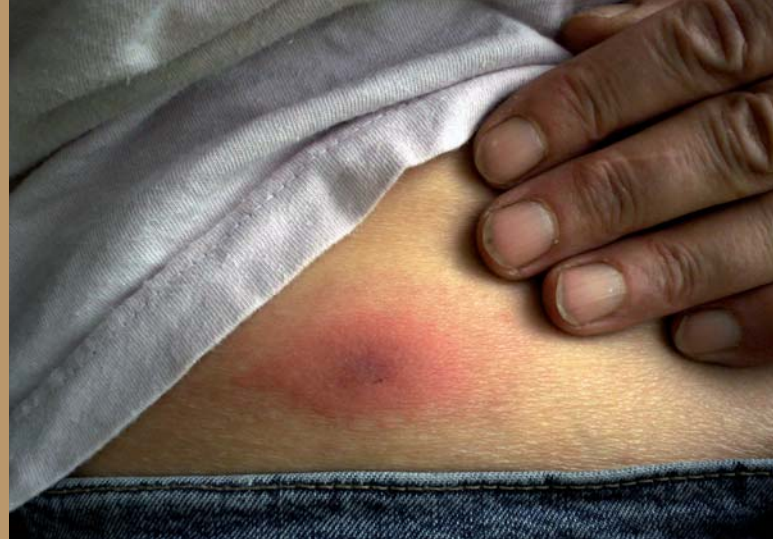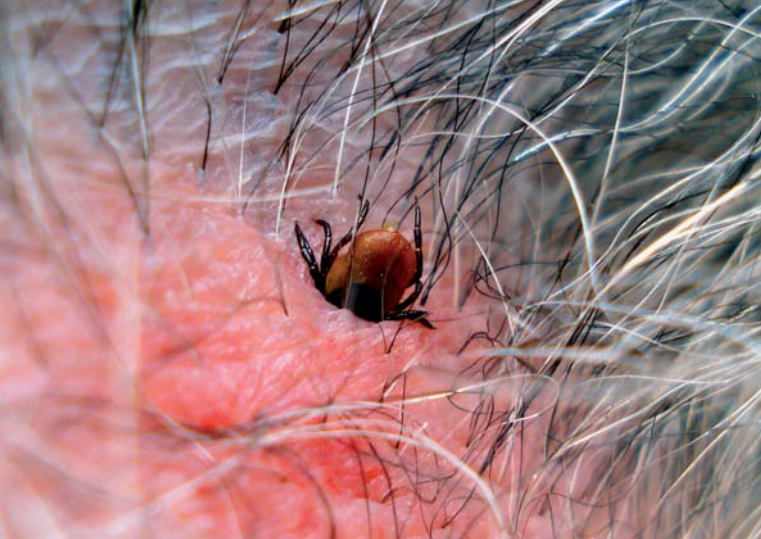Fragen zur Risikoabschätzung, ob eine Borrelieninfektion erfolgt sein könnte

- Gab es einen Aufenthalt im Freien (Wald, Wiese, eigener Garten, Flussufer)?
- Bestand Kontakt mit Haus- oder Wildtieren (z. B. Katzen, Hunde, Igel, Mäuse, Pferde, Rehe)?
- Hatte sich eine Zecke am Körper festgesaugt? Wie groß war sie? Hatte sie sechs oder acht Beine (Lupe der Zeckenscheckkarte verwenden)?
- War die Zecke vollgesogen?
- Wie viele Stunden war sie am Körper festgesaugt (bei weniger als acht Stunden ist das Infektionsrisiko geringer)?
- Hat sich die Haut an der Einstichstelle verändert?
- Trat eine lokale Reaktion auf (Juckreiz, Schwellung, Rötung)?
- Bestand Juckreiz oder Brennschmerz für mehrere Tage, eventuell auch eine Gefühlsstörung wie Taubheit oder Überempfindlichkeit als Vorzeichen eines sich entwickelnden Erythema migrans?
- Entwickelte sich eine Rötung, die größer wurde (Wanderröte = Erythema migrans (EM)) mit zentraler Abblässung? Sofort oder erst nach Tagen, Wochen oder Monaten? Oder auch an anderer Körperstelle als der Einstichstelle?

Verschiedene Formen einer Wanderröte als sicheres Infektionszeichen nach einer Borrelieninfektion

Eine Wanderröte tritt meist an der Einstichstelle auf, kann sich aber auch an jedem beliebigen anderen Körperteil entwickeln, z. B. zwischen den Zehen, am Haaransatz, hinter den Ohren, in der Achsel, in der Leiste, in der Kniekehle ... Auch ein bläulich-rotes Lymphozytom am Ohrfläppchen (vor allem bei Kindern), am Brustwarzenhof oder am Hodensack ist ein sicheres Infektionszeichen.

Fotos: Heidi Polack



Bitte beachten: Nur bei ca. 50 Prozent aller Borrelienerkrankungen tritt überhaupt eine Wanderröte auf!

Wichtige Fragen zur Risikoabschätzung in der Frühphase der Borrelienerkrankung

- Traten grippeähnliche Symptome ca. ein bis zwei Wochen nach dem Zeckenkontakt auf (mit und ohne Fieber, mit Gliederschmerzen, mit großer Erschöpfung, mit einem schweren Krankheitsgefühl, aber ohne Schnupfsymptomatik)?
- Hat sich seit dem Zeckenkontakt das Allgemeinbefinden irgendwie verändert?
- Dauern seit dem Zeckenstich banale Infekte länger als vorher, vor allem Nasennebenhöhleninfektionen?
- Werden Impfungen, Narkosen schlechter vertragen als früher?

Bitte beachten: Auch völliges Wohlbefinden und fehlende Hautveränderungen sprechen nicht gegen eine erfolgte Infektion!

Sinnvolle Maßnahmen im Frühstadium der Borrelienerkrankung

Wird eine am Körper festgesaugte Zecke entdeckt, sollte sie möglichst schnell und sachgerecht entfernt und die Einstichstelle danach gründlich desinfiziert werden. Anschließend kann man noch eine Tetracyclinsalbe auftragen. Die Einstichstelle sollte zur Dokumentation mit der festgesaugten Zecke fotografiert werden (wichtig, falls keine Antikörperentwicklung stattfindet).

Nach einem Stich kann die Zecke zu einer PCR-Untersuchung auf BorreliendNA in ein Labor eingesandt werden oder mit einem Zeckenschnelltest zu Hause untersucht werden (denn „nur“ ca. 30 Prozent aller Zecken in Deutschland sind mit Borrelien und sogar nur 0,5 bis fünf Prozent mit FSME-Viren infiziert). Wenn nachgewiesen wurde, dass die Zecke mit Borrelien infiziert war, empfiehlt sich eine mindestens zehntägige Einnahme von Doxycyclin (2 x 200 mg) oder Amoxicillin (3 x 1.000 mg). Sinnvoll ist auch das Anlegen eines Beschwerdetagebuches, in das alle körperlichen Veränderungen und Besonderheiten ab dem Zeitpunkt des Zeckenkontaktes eingetragen werden sollten (z. B. Hautveränderungen, Gelenkschmerzen, neue kognitive Störungen wie Gedächtnis- oder Schreibschwierigkeiten,

vegetative Symptome wie nächtliche Schweißausbrüche, „Grippe-symptome“, Herzrhythmusstörungen u. v. m., wie in Teil 1 in *KZV aktuell* Mai 2011 beschrieben).

Sinnvolle Diagnostik im Frühstadium der Borrelienerkrankung

Ab dem zehnten Tag nach dem Zeckenstich kann ein Borrelien-Lymphozytentransformationstest (LTT) veranlasst werden, der als erstes serologisches Testverfahren positiv wird (für gesetzlich krankenversicherte Patienten als individuelle Gesundheitsleistung (IGeL-Leistung)).

Es ist darauf zu achten, dass das Blut noch am Tag der Blutabnahme zur Post gebracht wird oder direkt per Botendienst ins Labor, da es schnell bearbeitet werden muss.

Frühestens vier Wochen nach der Infektion können Borrelien-IgM-Antikörper im Serum nachgewiesen werden, nach ca. sechs Wochen erst IgG-Antikörper. Eine Antikörperbestimmung gleich zum Zeitpunkt der Infektion und in den ersten vier Wochen danach kann also nur überprüfen, ob zuvor schon einmal eine Borrelienerkrankung stattgefunden hat.

Ein Immuno-/Western-Blot sollte aber immer mitbestimmt werden, da nur er die borrelienspezifischen Banden nachweisen kann, die infektionsbestätigend sind, vor allem das OspC im IgM-Blot und das VlsE im IgG-Blot (Spezifität: ca. 99 Prozent).

Die sogenannte Zweistufendiagnostik, also den Immunoblot nur als Bestätigungstest durchzuführen, wenn Borrelien-Antikörper schon nachweisbar sind, ist abzulehnen, da auch bei negativem AK-Status der sensitivere Immunoblot eine Infektion nachweisen kann. Es sollte deshalb immer ein Immunoblot durchgeführt werden.

Sinnvolle Maßnahmen im Frühstadium der Borrelienerkrankung

Eine antibiotische Behandlung sollte m. E. immer begonnen werden, wenn sich

- ein Erythema migrans (Wanderröte) zeigt und/oder
- die PCR-Untersuchung der Zecke positiv für BorreliendNA ist und die Saugzeit der Zecke mehrere Stunden betrug.

Eine antibiotische Behandlung sollte auch stets dann begonnen werden, wenn (auch ohne EM!) das LTT- Ergebnis positiv ist.

Aber: Ein geeignetes Antibiotikum muss hoch genug dosiert mindestens 30 Tage lang verordnet werden!

Nur eine intensive antibiotische Behandlung in der Frühphase der Infektion kann das Entstehen einer chronischen Verlaufsform verhindern, vor allem wenn der Infizierte nicht ganz immunkompetent ist (z. B. bei bestehenden

Co-Infektionen mit anderen Bakterien, Viren, bei Schwermetallbelastungen oder einer immunsuppressiven Behandlung wegen einer anderen Erkrankung).

Die antibiotische Erstbehandlung sollte erfolgen mit Zellwandsynthesehemmenden Antibiotika wie den Betalaktam-Antibiotika (z. B. Amoxicillin) oder Ceftriaxon i. v. (vor allem bei schwerwiegenden neurologischen oder kardialen Symptomen) oder mit Tetracyclinen wie Doxycyclin oder Minocyclin. Alternativ ist auch der Einsatz von Azithromycin möglich, denn in der Frühphase der Infektion liegen die Borrelien noch einige Zeit als teilungsfähige mobile Spirochäten im Blut vor, die nach ihrer Querteilung (nur alle zehn bis 24 Stunden) ihre Zellwände wieder neu aufbauen müssen. Gleichzeitig wandern sie aktiv in alle Körpergewebe, vor allem in Endothel-, Blut- und Gliazellen, Muskel- und Sehnenzellen sowie in den Liquorraum ein.

Die bekannten Lebensformen von *Borrelia burgdorferi*

Es gibt die teilungsfähige Spirochäte im Blut (nur kurz nach der Infektion) sowie die Dauerformen (L-Formen oder „stealth pathogens“ ohne Zellwand) und intrazelluläre Lebensformen (Granula, Blebs).

Die Krankheitsstadien der Borreliose

- Stadium 1, Frühborreliose: lokalisiertes Frühstadium (EM) oder „stummes Stadium“ ohne Symptome nach der Borreliendissemination
- Stadium 2 von undefinierter Länge (Wochen bis Jahre) ohne Symptome oder mit nur wenigen Beschwerden
- Stadium 3, die chronisch-persistierende Borreliose, ist wie folgt definiert: Eine chronisch-persistierende Borreliose ist klinisch gekennzeichnet durch das Vorhandensein einer typischen Kombination von Symptomen aus mehreren Organbereichen und einem ständigen Krankheitsgefühl sowie einer starken Erschöpfung und Müdigkeit, die erst nach einem Zeckenstich begonnen haben.



Fotos: Heidi Polack



Nachweis der chronisch-persistierenden Borreliose durch Labormethoden

Man findet:

- erhöhte Borrelien-IgM und IgG-Antikörpertiter (Nachweis einer sogenannten Serokonversion) und/oder
- spezifische Immunoblot-Banden (z. B. OspC, VlsE, p 39, p 18, p 100, p 22/23 u. a.) und/oder
- einen positiven Borrelien-LTT/Elispot

Der Borreliennachweis kann auch erfolgen durch

- einen positiven Liquorbefund (zu erwarten bei akuter Neuroborreliose mit neurologischen Defiziten wie z. B. bei Facialisparese) oder
- einen positiven PCR-Befund aus Hautbiopsien oder Gelenkflüssigkeit, Blut oder Urin, womit trotz sehr hoher Spezifität aber nur eine ca. 50-prozentige Sensitivität erreichbar ist, oder
- Dunkelfeldmikroskopie mit Nachbeobachtung bis zum Zellzerfall (drei bis fünf Tage).

Zu beachten ist: Es gibt bei Immuninkompetenten auch seronegative Verläufe ohne jede AK-Bildung (ca. 20 Prozent aller Infizierten). Entscheidend sind deshalb immer die Anamnese und die klinische Symptomatik, denn Borreliose ist primär eine klinische Diagnose.

Therapieempfehlungen für die chronisch-persistierende Borreliose

- Möglichst nur intrazellulär und intrazerebral wirksame Antibiotika einsetzen, für mindestens vier Wochen, wie z. B. Minocyclin (2 x 100 mg, langsam aufdosieren) oder bei überwiegend muskulos-skelettalen Symptomen Clarithromycin (2 x 500 mg), jeweils in Kombination mit Quensyl 200 mg täglich oder zweitäglich
- Vor Beginn der Antibiose LTT-Kontrolle und vier bis sechs Wochen danach wieder zur Überprüfung des Therapieerfolges

